Cirugía asistida por ordenador en otorrinolaringología (vías de acceso al peñasco y técnicas endonasales)

F Braun
E Serrano
B Fraysse

Resumen. – La cirugía asistida por ordenador comprende todas las técnicas que utilizan la informática en el diagnóstico, la planificación preoperatoria y la intervención quirúrgica.
El principio es combinar técnicas de diagnóstico por imágenes y campo quirúrgico utilizando las imágenes en la etapa diagnóstica pero también, directamente, en la etapa terapéutica. El objetivo de la cirugía asistida por ordenador es ayudar al cirujano en la elección de la vía de acceso óptima que permita una resección completa de las lesiones y la preservación de los tejidos sanos.
La cirugía de la base del cráneo comprende lesiones geométricamente complejas pero relativamente fijas en las estructuras óseas, lo que permite la utilización de las imágenes preoperatorias como datos de referencia. El escáner permite una correcta visualización de las estructuras óseas y, por ello, la utilización cuantitativa preoperatoria de las imágenes preoperatorias.
La cirugía asistida por ordenador representa un nuevo instrumento que podría integrarse en la cirugía otorrinolaringológica y de la base del cráneo. El tratamiento de las imágenes preoperatorias permite realizar reconstrucciones de múltiples planos y tridimensionales, fusiones de imágenes multimodales, planificación preoperatoria e incluso la simulación quirúrgica. La utilización de un localizador tridimensional permite un acoplamiento cuantitativo de las imágenes y del campo quirúrgico. La analogía entre las imágenes preoperatorias y el campo quirúrgico se efectúa mediante puntos comunes a estos dos espacios. Estos puntos pueden ser marcos reposicionables no invasivos, marcadores externos o marcas anatómicas. El localizador puede ser un brazo mecánico o un sistema sin enlace mecánico. Se presenta una revisión de la literatura sobre la utilización de la cirugía asistida por ordenador en otoneurocirugía y en cirugía de los senos. La utilización de la informática no sustituye las disecciones anatómicas y el aprendizaje de las técnicas quirúrgicas pero, ciertamente, se convertirá en un nuevo instrumento en los tratamientos conservadores y en el aprendizaje quirúrgico.

© 2001, Editions Scientifiques et Médicales Elsevier SAS, París. Todos los derechos reservados.

Introducción

La cirugía asistida por ordenador utiliza la informática en el diagnóstico, la planificación del tratamiento, su realización, la evaluación de los resultados y el seguimiento de las patologías. El principio es acoplar técnicas de diagnóstico por imágenes y cirugía, acto terapéutico e imágenes multimodales con el objetivo de ayudar al cirujano a definir y, luego, realizar, una estrategia óptima. La cirugía asistida por ordenador se ha utilizado ampliamente en neurocirugía. La base del cráneo y los senos son regiones delimitadas por estructuras óseas visibles en tomografía computarizada, de contenido poco móvil y con correlación precisa entre imágenes preoperatorias y datos quirúrgicos. Su anatomía compleja, a menudo modificada por los procesos patológicos y las complicaciones yatrógenas, origen de morbilidad y de mortalidad, pueden rentabilizar la utilización de sistemas de localización. El conocimiento de la anatomía, de las técnicas quirúrgicas y el estudio de los datos de las imágenes son las bases intangibles sobre las cuales se basa una cirugía a la vez segura y eficaz.

La primera aplicación quirúrgica de localización de estructuras asistida por ordenador fue la neurocirugía estereotáxica. La fiabilidad de la cirugía asistida por ordenador en neurocirugía funcional y tumoral ha favorecido el desarrollo de las intervenciones médicas y quirúrgicas ayudadas por ordenador en otras especialidades.

La cirugía asistida por ordenador introduce la informática en la relación médico-enfermo. Esa contribución puede dar problemas de orden ético y de seguridad, especialmente durante la utilización de la robótica.

Franck Braun : *Chef de clinique-assistant des Hôpitaux.*
Bernard Fraysse : *Professeur des Universités, praticien hospitalier, chef de service. Service d'oto-rhino-laryngologie et d'otoneurochirurgie, hôpital Purpan, place du Docteur-Baylac, 31059 Toulouse cedex, France.*
Elie Serrano : *Professeur des Universités, praticien hospitalier, service d'oto-rhinolaryngologie et de chirurgie cervicofaciale, hôpital Rangueil, 1, avenue Jean-Poulhès, 31403 Toulouse cedex, France.*

Reseña histórica

A finales del siglo XIX, en Rusia, el anatomista Zernov dibujó un marco sobre el cual se montaban unos arcos utilizados para cartografiar y medir las circunvoluciones cerebrales humanas [48].

En 1887, este marco fue utilizado por Minor y Altuchov [48] en algunos pacientes para la localización y la exéresis de lesiones corticales. En 1949, Talairach en París y Leksell en Stockholm, desarrollaron también sistemas esterotáxicos destinados a tratamientos de alteraciones psiquiátricas, dolores rebeldes y movimientos anormales [48, 50]. El desarrollo del escáner ha abierto la vía a otras aplicaciones para la esterotaxia. El escáner proporciona datos tridimensionales digitalizados precisos que pueden ser correlacionados con el sistema de coordenadas tridimensionales de los marcos estereotáxicos. La obtención de coordenadas estereotáxicas sobre los cortes de escáner ha evolucionado progresivamente. Actualmente, los marcos son reemplazados por sistemas menos voluminosos y adaptados a otras regiones anatómicas diferentes al cráneo.

Principios generales

La integración de los datos de las imágenes preoperatorias con el campo quirúrgico depende de la capacidad del cirujano de reconstruirlas mentalmente en tres dimensiones y de transponerlas al campo quirúrgico. El principio de la cirugía asistida por ordenador es acoplar directamente acto quirúrgico e imágenes. Se descompone en tres etapas: percepción, razonamiento y acción [19].

ETAPA DE PERCEPCIÓN

Corresponde a la adquisición de los datos necesarios para el diagnóstico, la estrategia terapéutica y su control peroperatorio. Comprende las fuentes de información habituales (diagnóstico por imágenes, constataciones quirúrgicas, monitorizaciones peroperatorias) y también la utilización de sistemas de localización tridimensional que permiten la ubicación precisa de objetos blancos en el espacio.

El blanco puede ser:

— pasivo: se trata de un objeto de forma característica, detectado habitualmente por dos cámaras de vídeo [20, 21], o de objetos blancos que reflejan una energía emitida y recibida por un mismo sistema;

— activo: en este caso, el objeto blanco emite una energía de naturaleza variable según el sistema (ultrasonido, óptica o electromagnética).

Los sistemas de localización permitirán reconocer los objetos blancos necesarios para la adquisición de informaciones. Puede ser un microscopio, un endoscopio o una banda ecográfica (etapa de percepción) [32, 53, 69] y, también, los instrumentos de la etapa de acción (motor, aspiración, pinza bipolar, bisturí de ultrasonidos, etc.).

ETAPA DE RAZONAMIENTO

Consiste en suministrar los elementos que permiten definir la estrategia óptima para la fusión de todas las informaciones disponibles para constituir un « modelo híbrido» del paciente [58]: conocimientos anatómicos y quirúrgicos, imágenes bidimensionales peroperatorias, incluso tridimensionales o informaciones peroperatorias de cualquier naturaleza, como las que provienen de las técnicas de diagnóstico por imágenes.

Esta etapa comprende la fusión de imágenes multimodales que asocian los datos provenientes de las técnicas de diagnóstico por imágenes y la planificación (determinación de blancos, estudio de trayectorias), incluso la simulación de la intervención quirúrgica.

ETAPA DE ACCIÓN

Después de la percepción y del razonamiento, se necesita una asociación, es decir una fusión de los datos pre- y peroperatorios que permita una intervención quirúrgica asistida por ordenador.

Después de esta asociación, la visualización de la combinación de imágenes pre- y peroperatorias puede efectuarse sobre una misma pantalla (particularmente adaptada a la cirugía videoendoscópica) o por inserción de imágenes en el sistema óptico del microscopio.

Material disponible

La cirugía asistida por ordenador puede efectuarse a partir del tratamiento de los datos de las técnicas de diagnóstico por imágenes preoperatorias por una consola informática que utiliza sistemas interactivos de localización tridimensional.

CONSOLAS INFORMÁTICAS

Permiten:

— efectuar reconstrucciones bidimensionales y tridimensionales [42, 62] a partir de adquisiciones axiales;

— realizar fusiones de imágenes multimodales [2, 80];

— ayudar al diagnóstico y a la delimitación de las lesiones;

— determinar la vía de acceso más adecuada;

— definir puntos de entrada, cutáneos y óseos, los blancos y, también, las trayectorias;

— efectuar una simulación de intervención [3, 30, 42, 62, 82].

En este caso, no está modificado el entorno peroperatorio pero no existe el carácter interactivo de la cirugía *(fig. 1)*.

SISTEMAS DE ACOPLAMIENTO INTERACTIVO

Puede tratarse de sistemas más complejos, que asocian al tratamiento de las imágenes preoperatorias una verdadera interactividad con acoplamiento de las imágenes (espacio virtual) y del paciente (espacio quirúrgico).

Esta asociación se efectúa después de una etapa de localización asegurada por los sistemas de localización tridimensional.

Los sistemas de localización se clasifican en dos grupos:

— sistemas que necesitan un enlace mecánico entre el instrumento y el sistema de localización;

— sistemas sin enlace mecánico, basados en la técnica de triangulación.

■ *Sistemas con enlace mecánico*

Esta tecnología fue la primera que se ha utilizado [1, 9, 18, 43, 79, 85].

Se trata de un brazo multiarticulado equipado de potenciómetros sensitivos o de detectores de ángulos situados en sus articulaciones. Estos sistemas pueden ser robotizados.

Algunos sistemas se han utilizado en cirugía endonasal [5, 6, 17, 18, 64, 85]. El más utilizado es el brazo mecánico *ISG viewing wand*, desarrollado por FARO Medical Technologies (Lake Mary, Florida, Estados Unidos).

La precisión media in vivo es del orden del grosor de corte del escáner en la mayoría de las series [7, 8, 25, 40, 43, 44, 60, 64, 85]. Estos sistemas mecánicos son fiables, precisos pero poco ergonómicos.

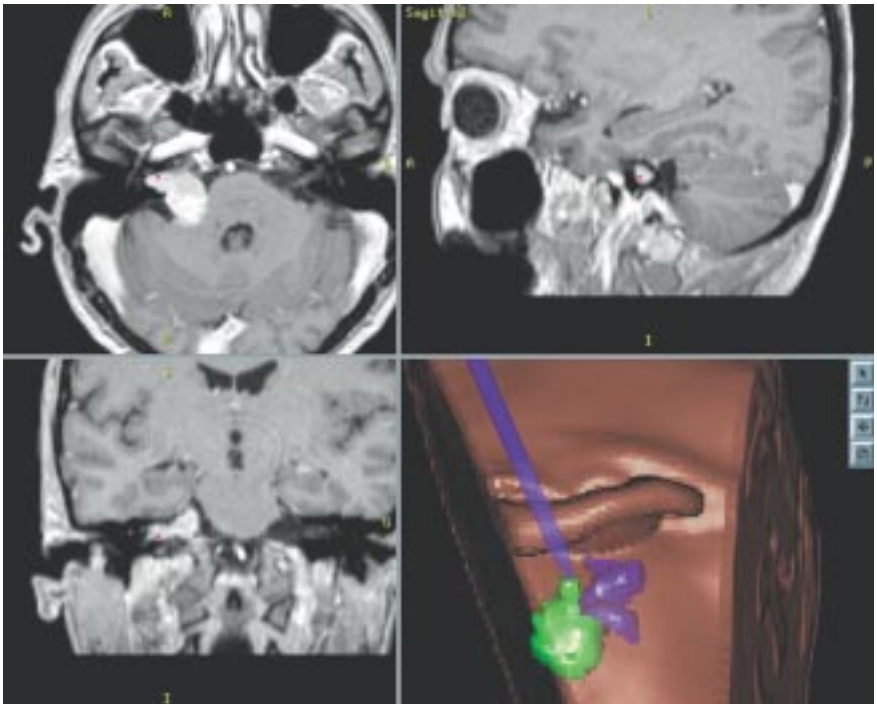

1 *Planificación preoperatoria. Estudio de las relaciones entre un neurinoma acústico (en verde sobre la reconstrucción tridimensional) y la entrada de la yugular ante una vía translaberíntica.*

Cuadro I. – Revisión de la literatura de los sistemas ópticos [4, 10, 12, 28 , 39, 44, 45, 63, 76].

Autores	Tipo de sistema	Espesor de los cortes (mm)	Pacientes o medidas (número)	Diferencia con respecto al blanco	Tipo de medidas de precisión
Bucholz y Smith	óptico infrarrojo (Stealth-Station)	1,5 (TC)	40 casos	≤2	práctico
Goldsmith	óptico infrarrojo (Stealth-Station)	1,5 (TC)	3 casos	3	práctico
Hauser	óptico infrarrojo	2 (TC)	80 medidas 24 pacientes	≤ 1,71 ≤ 4,33	mecánico práctico
Fernandez Zamorano	óptico infrarrojo	2 (TC)	25 medidas	promedio ≤ 2	mecánico
Hassfeld	óptico infrarrojo (Spocs, Aesculap)	2 (TC)	30 pacientes	1,2 ± 0,6 0,9 ± 0,3 ≤ 3	mecánico reproducibilidad práctico
Braun	óptico infrarrojo (Stealth-Station)	1 (TC)	80 medidas	≤ 1,5	práctico (cadáveres)
Metson	óptico infrarrojo (Stealth-Station)	2 (TC)	49 pacientes	≤ 2	práctico
Anon	óptico infrarrojo (OptoTrak)	3 (TC)	24 pacientes	≤ 4	práctico
Anon	óptico infrarrojo (Flash-Point 5000 3D)	1 (TC)	50 medidas	≤2,38	mecánico

TC: Tomografía computarizada

Sistemas sin enlace mecánico

La tecnología se basa en el principio de la detección de señales (ultrasonido, electromagnético u óptico) generadas por transmisores. Consiste en determinar la posición de un transmisor gracias a varios receptores.

Sistemas de localización por ultrasonidos [7, 8, 13, 32]

El sonido emitido por el objeto a localizar se recibe por tres micrófonos colocados a distancia de la mesa de operación. La velocidad del sonido depende de la temperatura, de la presión, del grado de humedad y de la existencia de corrien-

Cuadro II. – Ventajas e inconvenientes de cada tecnología de localización tridimensional (Cuchet [22], modificado [10]).

	Brazo articulado	Triangulación por ultrasonidos	Triangulación electromagnetica	Triangulación óptica infrarroja
Desarrollo de la tecnología	Elevado	Medio	Bajo	Elevado
Dimensión	Elevada	Media	Media	Media
Riesgo de ocultación de la señal	Ninguno	Elevado	Bajo	Elevado
Facilidad de utilización de los instrumentos	Baja	Media	Media	Media
Rapidez de cambio de instrumento	Baja	Elevada	Elevada	Elevada
Precisión	Elevada	Media	Baja	Elevada
Perturbación de las medidas por el entorno	Ninguna	Elevada	Elevada	Media
Perturbación del entorno por el sistema	Ninguna	Posible	posible	Ninguna
Coste	Medio	Elevado	Medio	Elevado

Cuadro III. – Recapitulación de los medios de alineación (Cuchet [22], modificado [10]).

	Marcos no invasivos	Marcadores 1: adheridos 2: atornillados	Marcas anatómicas	Superposición automática de superficie	Imágenes peroperatorias
Desarrollo	Elevado	Elevado	Elevado	Bajo	Bajo
Complejidad del método	Media	1: Baja 2: Media	Baja	Baja	Elevada
Necesidad de nueva(s) imágenes(s)	Sí	Sí	No	No	Sí
Precisión	Baja	1: Media 2: Elevada	Baja	elevada	elevada
Coste	Medio	Medio	Nulo	Medio	Elevado

te de aire. Existe riesgo de interferencia con las radiofrecuencias y por eco.

Barnett et al [7, 8] presentan un estudio clínico sobre 48 pacientes, con una exactitud de un sistema de ultrasonidos de 4,8 mm ± 2,1 mm para cortes de escáner de 3 mm de grosor. Bucholz et al [13] mostraron una exactitud inferior de 2,5 mm in vivo con cortes de 1 mm de grosor.

Sistemas de localización electromagnéticos

La posición de un instrumento (portador de receptores) se determina por la modulación de un campo magnético situado sobre un marco fijado a la cabeza del paciente. El problema mayor es la interacción entre el campo magnético del sistema de localización y los objetos e instrumentos metálicos presentes en el quirófano. Se debe alejar cualquier fuente de hierro a por lo menos 40 cm si se quiere obtener una precisión superior al centímetro [49]. Estos sistemas son los más utilizados en cirugía endonasal. Si algunos autores muestran una exactitud promedio de 2 a 3 mm, con cortes de escáner de 2 a 3 mm, las diferencias máximas alcanzan a menudo tres a cuatro veces el grosor de los cortes [41, 49, 78]. La precisión actual es relativamente baja pero, para la mayoría de los autores, el sistema ha sido una ayuda en la localización de las referencias anatómicas en las reintervenciones quirúrgicas de etmoidectomías y en el acceso al receso frontal y al esfenoides [4, 5, 41, 49, 63, 78].

Sistemas ópticos de localización

Los sistemas ópticos utilizan la luz visible [20, 21] o la infrarroja [10 a 14, 22, 28, 39, 44, 45]. La señal es emitida por diodos situados sobre los instrumentos o sobre el soporte de las cámaras. Luego es recogida por cámaras de vídeo o por sistemas infrarrojos. Los sistemas ópticos de localización son ampliamente utilizados en la actualidad. Su precisión media es del orden del espesor de cortes, comparable a la de los brazos mecánicos *(cuadro I)*.

Los dos localizadores más utilizados en los sistemas infrarrojos son:

— Flash-Point 3D (Image Guided Technologies, Inc. Boulder, CO, Estados Unidos)

— Optotrak 3D Bar (Northern Digital, Waterloo, Canadá).

La precisión in vitro anunciada por los fabricantes es de 0,1 a 0,5 mm. La repetitibilidad es de 0,1 mm. El problema mayor es el riesgo de ocultación de señal.

Estos sistemas se han utilizado ya en cirugía endonasal [4, 45, 63] y en la vía suprapetrosa [14, 39, 45].

■ *Puntos comunes, ventajas e inconvenientes de los diferentes sistemas* *(cuadro II)*

Todo instrumento puede llegar a ser localizable pero para ello debe calibrarse, es decir, debe tener un tamaño y una forma conocidas, no deformable y ser portador de transmisores (o de reflectores) de señal.

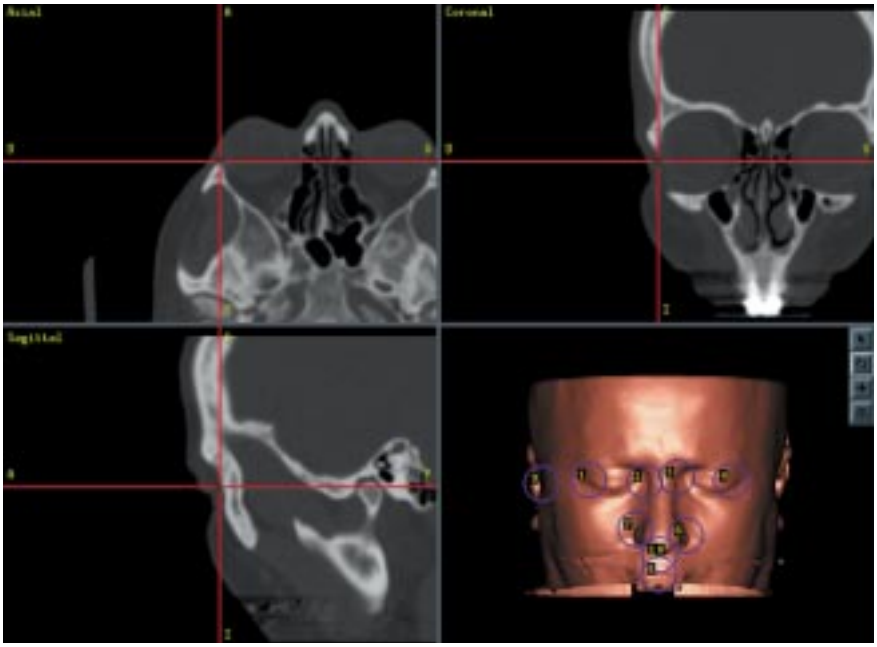

2 *Alineación que utiliza puntos anatómicos (vista de la pantalla de la estación de trabajo): los puntos son predefinidos sobre las imágenes en los tres planos espaciales (centro de los círculos azules), luego se aparearán a su punto correspondiente sobre el paciente en el quirófano.*

Cuadro IV. – Revisión de la literatura de los sistemas que integran un microscopio [32, 45, 69].

Autores	Tipo de sistema	Espesor de los cortes (mm)	Pacientes o medidas (número)	Diferencia respecto al blanco (mm)	Tipo de medidas de precisión
Friets	microscopio ultrasonidos	1,5 (TC)	10 medidas 10 medidas ?	2 ± 0,5 0,5 ± 0,6	Exactitud Repetitibilidad Práctico
Roberts	microscopio ultrasonidos	?	24 pacientes	≤ 12	Práctico
Hauser	microscopio infrarrojos	2 (TC)	80 medidas 6 pacientes	≤ 3,76 ≤ 6,18	Mecánico Práctico

TC: Tomografía computarizada.

Para que el paciente sea localizable, debe ser también portador de un marco dinámico de referencia, transmisor de la señal utilizada. Este casco se aprieta, se pega o se atornilla directamente o mediante una cabecera (tipo Mayfield) al paciente.

Proceso de alineación de imágenes *(cuadro III)*

Permite superponer el espacio virtual (imágenes preoperatorias) y espacio quirúrgico (paciente). Puede realizarse por diferentes medios [26, 58, 81]. El principio es utilizar marcas visibles sobre las imágenes y sobre el paciente. Cada referencia sobre el paciente se asocia a su imagen correspondiente. Bastan tres parejas de puntos no coplanares para calcular la transformación entre los dos sistemas de coordenadas. Estos puntos comunes pueden ser marcos o marcadores externos fijados al paciente o a estructuras anatómicas sin marcador sobreañadido.

Los marcos atraumáticos se colocan sobre la cabeza del paciente por fijación en los conductos auditivos externos y sobre la nariz y/o por una pieza endobucal (surco dentario). Son portadores de marcadores visibles en escáner y/o resonancia magnética (RM). Todos los estudios sobre los marcos atraumáticos presentan un error de reposicionamiento mínimo de 1 a 2 mm [15, 37, 56].

Los marcadores externos son fijados sobre la cabeza del paciente y son visibles sobre las imágenes. Éstos pueden pegarse a la piel [1, 33, 53], sujetarse [43], atornillarse al cráneo por vía transcutánea [72] o colocarse en posición subcutánea [59]. Los marcadores atornillados son los más precisos [10, 11, 40, 44].

La precisión de los marcadores cutáneos externos no depende solamente de su tipo. Cualquiera que sea el tipo de soporte del acoplamiento, la precisión de un sistema de localización aumenta si la distancia entre los blancos y los marcadores es pequeña, si los marcadores no son coplanares y si aumentan su número y su distribución. La precisión es mejor en el núcleo, es decir, en el centro de gravedad del volumen delimitado por los marcadores. El error se incrementa por fuera de este volumen [10, 11, 33, 34, 40, 67, 73, 84, 85].

Las marcas anatómicas habitualmente utilizadas son los cantos, el nasión, los espacios interdentales, los tragos y la glabela *(fig. 2)*. La precisión es variable de un usuario a otro [58, 70, 73].

Se realiza la superposición (alineación) de dos superficies, una obtenida a partir de las imágenes, otra sobre el mismo paciente [19, 20, 24, 25, 67, 73, 78].

Cada vez se utilizan más los métodos de alineación sin marcadores externos que presentan la ventaja de utilizar directamente las imágenes diagnósticas. Esto disminuye la irradiación del paciente y el coste.

Los autores de este fascículo utilizan un sistema óptico infrarrojo (Stealth-Station, Sofamor-Danek) con un marco de refe-

3 *Planificación de trayectorias durante un acceso al conducto auditivo interno (CAI) por vía suprapetrosa. Trayectoria amarilla: del centro del límite superior de la craneotomía hacia la porción mediana de la cara superior del CAI; trayectoria verde: hacia la eminencia arcuata; en azul: visualización de la representación sintética del puntero colocado durante la operación et alineándose sobre la trayectoria predefinida.*

rencia dinámico atornillado para los accesos otoneuroquirúrgicos y ajustado sobre el cráneo de los pacientes a la altura de los senos. La alineación por puntos anatómicos (cantos, espacio interdentario, surco intertrago-hélix) nos da actualmente una precisión de 1,5 de 3 mm. El reajuste por superposición de superficie (40 puntos) permite una precisión final inferior a 1 mm en el núcleo.

Precisión

Los estudios difieren por los protocolos de diagnósticos por imágenes, el tipo de asociación, los métodos de medida y el tipo de precisión considerados. Son difícilmente comparables.

Se debe diferenciar la precisión «mecánica» según las propiedades físicas propias del sistema de localización y la precisión «in vivo», según la utilización en las condiciones quirúrgicas.

Los estudios de precisión «mecánica» se efectúan sobre estructuras en plexiglás o sobre cráneos de plástico en laboratorios sin reproducir los diferentes movimientos hísticos. Son entonces eliminadas las principales fuentes de errores. La exactitud *(accuracy)* es definida por la capacidad de un sistema de localizar un punto en el espacio y la precisión es definida por la capacidad de un sistema de recolocarse en un mismo punto, varias veces. Esta última se evalúa por la repetición de las medidas de diferencia respecto al blanco.

Todas las etapas del proceso, desde la adquisición de las imágenes a los eventos peroperatorios son origen de alteraciones de la precisión:

— distorsiones de la imagen [2, 54, 60, 75];

— precisión mecánica propia del localizador tridimensional;

— asociación;

— utilización de un endoscopio o de un microscopio: la localización del microscopio y de su punto focal en el espacio quirúrgico permite utilizar este instrumento como un puntero e insertar imágenes preoperatorias en los oculares [32, 69, 83]. La precisión de los microscopios localizadores se describe en el *cuadro IV*. Roberts [69] señala una diferencia de 3 mm entre las medidas manuales del puntero y del microscopio. La acomodación del ojo a un determinado aumento, en cierta posición y la profundidad de campo con bajo aumento de los microscopios (22 mm con un aumento de seis veces) son fuentes de error propios de la utilización de un microscopio [83];

— cambios peroperatorios con relación al diagnóstico por imágenes preoperatorio: fugas de líquido cefalorraquídeo, drenaje de un tumor quístico, edema peroperatorio, resección ósea o tumoral, aumento de la tensión intracraneal o retracción de los tejidos bajo el efecto de los separadores;

— problemas de los programas informáticos, deformación de los instrumentos, usuario [34].

Las fuentes de error son pues numerosas. Lo importante es conocer antes cada medida peroperatoria, el grado de precisión global del sistema y poder efectuar nuevas asociaciones durante la operación.

Interés de la cirugía asistida por ordenador

Aunque la baja movilidad de las lesiones de la base del cráneo es una ventaja para la utilización de los sistemas de localización, pocos autores han analizado en qué fases de la operación estos sistemas son útiles.

Robinson [70] presenta una serie de 29 tumores de la base del cráneo para los cuales el sistema ha representado una ayuda decisional durante:

— la elección de la vía de acceso: 17 % de los casos;

— la identificación de marcas anatómicas de la base del cráneo: 66 %;

— la localización de las lesiones: 48 %;

— la determinación de los límites tumorales y de la radicalidad de la resección: 70 %.

Es interesante destacar el escaso aporte en la elección de la vía de acceso y el interés en la localización de las estructuras vasculonerviosas y de los límites tumorales.

Para el acceso al conducto auditivo interno, se piensa que la localización peroperatoria permite centrar mejor y reducir el tamaño de una craneotomía pero no es un elemento determinante en la elección de la vía de acceso *(fig. 3)*. Lo mismo

ocurre en la cirugía de la fosa anterior de la base de cráneo. La localización peroperatoria permite, en situaciones difíciles, reconocer más fácilmente algunas zonas de riesgo pero no modifica la elección de la vía de acceso. Permite asegurar, en condiciones de seguridad óptimas, exéresis más extensas.

Pocos estudios cuantifican la disminución de la duración de las intervenciones al utilizar un sistema de localización. Mösges y Klimek [51, 52, 64, 65] señalan una disminución de la duración quirúrgica en cirugía endonasal, sin cifrarla. Esta ganancia de tiempo se debe sopesar con la duración de la colocación del sistema y del acoplamiento.

Aunque varios autores [65, 70] indican una disminución de la morbilidad y de la mortalidad, no se han publicado estudios retrospectivos o aleatorizados que comparen la duración de la intervención, el tiempo de hospitalización, el porcentaje de complicaciones con y sin sistema de localización, por especialidad o por patología. Carney y Sandeman [16] indican que la utilización sistemática de un brazo mecánico en cirugía endonasal y en otoneurocirugía, desde 1992, ha transformado su práctica quirúrgica y no les parece ético efectuar estudios comparativos de morbilidad en tanto este sistema les parece aportar en precisión y en seguridad. No se ha encontrado en las publicaciones ninguna complicación específica por los sistemas de localización, cualquiera que sea el tipo de sistema y las indicaciones.

La cirugía asistida por ordenador debe permitir asegurar el acto quirúrgico y acentuar la eficacia de la exéresis de las lesiones por:

— la visualización tridimensional de los cortes radiológicos habitualmente reconstruidos mentalmente;

— la elección de la vía de acceso para la planificación preoperatoria y, eventualmente, la simulación de la operación;

— la reducción de tamaño de la vía de acceso localizándola con relación al blanco teniendo en cuenta la anatomía propia del paciente;

— la localización de las estructuras nobles a respetar;

— la posibilidad de operar en condiciones estereotáxicas, es decir, según datos cuantitativos pero sin utilizar sistemas voluminosos y complejos como los marcos estereotáxicos;

— la diferenciación de los tejidos sanos y patológicos;

— la verificación de la radicalidad de la resección de las lesiones.

Inconvenientes y límites de la cirugía asistida por ordenador

La presencia de sistemas a veces voluminosos en los quirófanos a menudo ya sobrecargados, la utilización de instrumentos no habituales y el cambio de los medios usuales de percepción visual del espacio quirúrgico pueden molestar al operador. La disminución progresiva de volumen de los sistemas de localización, la utilización de instrumentos habituales, poco modificados para ser más localizables, puede reducir esta molestia. La combinación de las imágenes adaptada a cada tipo de cirugía es indispensable: proyección sobre una misma pantalla de las imágenes pre y peroperatorias en videocirugía y la inserción de imágenes sintéticas para la utilización del microscopio.

La utilización sistemática de una ayuda a la localización puede disminuir la capacidad de los cirujanos de reconstruir mentalmente en tres dimensiones los datos de las imágenes y sus capacidades de reconocer las marcas quirúrgicas habituales [65]. Por lo tanto, es primordial que el cirujano conserve una cierta independencia respecto al sistema de localización. La falsa impresión de seguridad no debe inducir al operador a sobreestimar sus capacidades quirúrgicas pues estos sistemas no corrigen las incompetencias anatómicas o quirúrgicas.

La duración total de la alineación es variable:

— de 5 a 20 minutos para algunos autores [17, 39];

— de 20 a 60 minutos para otros [73].

Se constata [16] una disminución de duración de la alineación con la superposición de superficie pero, especialmente, con el tiempo y la experiencia del operador.

El coste global es difícilmente evaluable pero tiene en cuenta:

— el precio del sistema de localización y del sistema de comunicación entre el departamento de diagnóstico por imágenes y el quirófano (red Ethernet o soporte rígido);

— las imágenes necesarias puedan añadirse a las imágenes diagnósticas;

— el tratamiento de la imagen en consola informática;

— el material consumible por algunos sistemas;

— la formación del personal y, eventualmente, de un técnico responsable;

— el mantenimiento del material.

Roth ha estimado 1900 dólares por paciente para el brazo mecánico ISG en cirugía endonasal [71]. El desarrollo de interfases hombre-aparato de fácil manejo permite la manipulación del sistema por el equipo quirúrgico sin ayuda externa. El coste global de la tecnología debe ponderarse con la ganancia eventual en términos de duración de la hospitalización y de morbilidad. Son indispensables estudios coste-eficacia.

Indicaciones de la cirugía asistida por ordenador

CIRUGÍA DE LOS SENOS DE LA CARA, DE LA ÓRBITA Y DEL CAVUM

Mösges, Klimek et al han utilizado un brazo mecánico pasivo en 200 intervenciones [51, 52, 64, 65]. Sus indicaciones actuales son:

— la cirugía de los tumores benignos y malignos de los senos de la cara;

— la cirugía del cavum y de la fosa pterigomaxilar;

— la traumatología facial;

— la cirugía de la órbita, tumoral o de descompresión.

A pesar de que la utilidad precisa del sistema de localización en cada una de estas indicaciones no se encuentra detallada, se nota la ausencia de complicaciones orbitarias o meningoencefálicas después de 103 casos de cirugía de los senos de la cara por vía endonasal o por vía externa.

Los límites óseos fijos de las cavidades sinusales y la proximidad de estructuras nobles (nervio óptico) y/o vitales (zona anterior de la base del cráneo, arteria carótida interna) son argumentos para la utilización de un sistema de localización peroperatorio, en particular en los tumores malignos y en las reintervenciones quirúrgicas de la poliposis nasosinusiana durante la cual las marcas anatómicas habituales a menudo se han borrado [5, 6, 17, 18, 71 , 85].

La cirugía de los fibromas nasofaríngeos debe poder beneficiarse de una ayuda al control de la radicalidad de la resección en la fosa pterigomaxilar y en el seno cavernoso.

En una serie de 73 cirugías endonasales, Metson et al [63] no han comprobado ninguna diferencia significativa entre la utilización de un sistema electromagnético y la de un sistema óptico infrarrojo en términos de precisión, de ergonomía, de duración quirúrgica y de morbilidad. Los sistemas electromagnéticos actualmente disponibles tienen el interés de permitir una alineación automática rápida pero su precisión y los problemas de compatibilidad con la instrumentación (microscopio en particular) parecen menos adaptados a la microcirugía que a la cirugía endoscópica.

PATOLOGÍA TUMORAL DE LA BASE DEL CRÁNEO

Fosa anterior de la base del cráneo y seno de la cara

En la vía paralateronasal, si la realización de la ventana no se realiza por el sistema de localización, la delimitación de la lámina papirácea y del esfenoides pueden beneficiar la extensión de la resección de las lesiones en la órbita, en caso de invasión y de masas laterales del etmoides [17, 18].

En la vía mixta subfrontal y paralateronasal, la localización de la craneotomía subfrontal extradural asociada y la exposición de la zona anterior son optimizadas tras la localización del seno venoso longitudinal superior, de la apófisis crista galli, del yugo, de las pequeñas alas del esfenoides y de las vías ópticas [17, 18].

Fosa media de la base del cráneo

Carney, Sandeman et al han publicado un estudio sobre una serie de 400 pacientes, de los cuales dos glomos yugulares de un cordoma del clivus se operaron por vía transesfenoidal y un colesteatoma congénito del ángulo pontocerebeloso se realizó por vía transcoclear [16].

El sistema ha ayudado al estudio preoperatorio y a la localización peroperatoria de la arteria carótida interna, a delimitar las lesiones y a evaluar el residuo tumoral. En las vías de acceso anteriores de los tumores del clivus y del compartimento hipofisario, en particular nasal, rinoseptal transetmoidal o transesfenoidal, la localización del techo del etmoides y de los límites del esfenoides permiten un fresado seguro y un acceso eficaz a la silla turca. Como en la cirugía de los tumores de los senos de la cara, la utilización de la radioscopia peroperatoria permite sólo una localización en el plano sagital (radiografías de perfil) y está ventajosamente reemplazada.

Los tumores del ángulo pontocerebeloso, como el neurinoma del acústico y los tumores petrosos (granuloma de colesterina, tumores glómicos, tumores malignos del peñasco) pueden beneficiarse de la cirugía asistida por ordenador.

Ya se han descrito algunos casos de utilización del sistema de localización en la cirugía del neurinoma del acústico [14, 16, 39, 51, 85].

Se han efectuado vías translaberínticas [10, 11, 16, 85] en cirugía asistida por ordenador, sin beneficio neto en términos de morbilidad. Goldsmith et al han utilizado el sistema infrarrojo que los autores utilizan para la exéresis de un neurinoma del nervio acústico por vía suprapetrosa [39]. La localización del conducto auditivo interno se efectúa directamente por el sistema de localización sin utilizar las marcas anatómicas habituales. Los autores esperan minimizar las lesiones de los tejidos sanos evitando las etapas previas al fresado del conducto auditivo interno. En otoneurocirugía, la cirugía asistida por ordenador tiene especialmente un papel en las vías de acceso al conducto auditivo interno permitiendo preservar la audición:

— evaluación de la distancia que separa el fresado del canal semicircular posterior y del fondo del conducto en las vías retrolaberínticas y retrosigmoideas [28].

— evaluación del residuo tumoral.

Se ha mostrado que un sistema de localización infrarrojo puede asegurar, tras un acoplamiento riguroso, una precisión milimétrica. Esta precisión puede permitir localizar las marcas anatómicas clásicas, incluso reemplazar algunas [35, 46]. Efectivamente, la localización de la articulación incudomaleolar por vía mastoidea o el riesgo de dejar al descubierto el ganglio geniculado son innecesarios en una vía suprapetrosa si puede ubicarse desde un comienzo el conducto auditivo interno.

Una precisión de 1 a 2 mm no es, pues, suficiente para eliminar los riesgos de la cirugía [10, 57].

Estos sistemas nunca permiten localizaciones a ciegas pero pueden confirmar las constataciones del operador en los casos donde los relieves óseos son poco salientes o están borrados por los procesos patológicos o las intervenciones precedentes.

CIRUGÍA FUNCIONAL DEL PAQUETE ACUSTICOFACIAL

En la literatura no se han encontrado casos de neurectomía o de localización de bucles vasculares ante tratamientos del espasmo hemifacial por conflicto(s) vasculonervioso(s) o neuralgias faciales.

CIRUGÍA DE LAS APLASIAS MAYORES DEL OÍDO

En las malformaciones mayores, el nervio facial puede estar duplicado o en posición anómala. El fresado del neoconducto podría beneficiarse de una ayuda a la localización del nervio facial que modifique el tratamiento de las malformaciones congénitas del oído disminuyendo el riesgo de lesión del nervio facial durante el tiempo funcional de las aplasias mayores. No se conoce si se ha producido algún caso.

IMPLANTE COCLEAR

Varios autores han utilizado un sistema de localización para la implantación coclear [51, 52, 64, 65]. La existencia de una malformación laberíntica o de una cóclea osificada puede molestar la apertura de la cóclea. El sistema de localización asiste al cirujano en la localización de la cóclea y de sus límites anteriores con la arteria carótida interna. No se conocen casos reportados de utilización en el curso de un implante del tronco cerebral.

Perspectivas de la cirugía asistida por ordenador

Para la mayoría, son ya de actualidad pero son poco o no aplicadas en la cirugía de cabeza y cuello.

FUSIÓN DE IMÁGENES MULTIMODALES [2, 75]

La fusión de imágenes funcionales, del escáner y de la RM podrá quizás tener interés en el tratamiento de algunas sorderas y en los pacientes que se hayan beneficiado de un implante coclear o del tronco cerebral.

REALIDAD VIRTUAL

El desarrollo de la informática y de las imágenes digitales permite la introducción de la realidad virtual en cirugía que interviene en la visualización tridimensional de la anatomía, en la simulación quirúrgica y en la telecirugía.

RECONSTRUCCIÓN TRIDIMENSIONAL

Las imágenes tridimensionales permiten ya planificar y evaluar los procedimientos de las reconstrucciones, protésicas o no y se convertirán probablemente en un instrumento educativo en anatomía y en cirugía [77, 82].

La endoscopia virtual es una herramienta interesante de estas posibilidades de reconstrucción ya utilizada en broncoscopia, en colonoscopia y, más recientemente, para las vías aerodigestivas superiores [29, 36, 42, 62]. Con relación a la endoscopia clásica, la endoscopia virtual permite visualizar por transparencia las estructuras nobles (nervio óptico, sifón carotídeo, por ejemplo, en cirugía endonasal), obtener perspectivas infrecuentes (visualizar el canal etmoidofrontal del seno frontal) y

no es origen de morbilidad suplementaria respecto al escáner. En contrapartida, se observan la ausencia de posibilidad de biopsia, el tiempo transcurrido en la reconstrucción (escenificación, elección de las vistas) y el precio de los necesarios potentes ordenadores. Además, la contribución al diagnóstico de este tipo de imágenes, respecto al escáner en cortes bidimensionales no está claramente definido.

A partir de estas imágenes endoscópicas virtuales, ya se han desarrollado varios sistemas de simulación quirúrgica.

SIMULACIÓN QUIRÚRGICA

La simulación de resultados se utiliza en cirugía plástica [68] y en las patologías malformativas craneofaciales [3, 61].

Los simuladores quirúrgicos permiten la planificación, la evaluación y el aprendizaje de intervenciones quirúrgicas. Éstas escenifican instrumentos virtuales en campos operatorios virtuales. Estos instrumentos son móviles y sus movimientos son digitalizados y animados por la informática sobre una pantalla tridimensional. La simulación requiere no sólo una alta definición de las imágenes sino también un entorno sonoro y táctil cercano a la realidad. Las investigaciones en aviación han mostrado que 1 hora de simulador de vuelo valía 30 minutos de vuelo real [55]. Los simuladores quirúrgicos se utilizan en laparoscopia y en el curso del desarrollo de la otología [23]. Permiten la utilización de «bancos de datos» de diferentes intervenciones y la posibilidad de introducir los datos propios del paciente con el objetivo de anticipar el acto quirúrgico.

Para Satava [74], 90 % de los conocimientos médicos necesarios pueden obtenerse por medio de detectores electrónicos y de técnicas de diagnóstico por imágenes y observando al paciente mediante cámaras de vídeo. Estas informaciones pueden transmitirse por red informática. La teleconsultación y también la telecirugía son por ello imaginables.

Para ello, se necesita:

— un sitio con una estación de trabajo con pantallas tridimensionales, comandos de micromanipuladores precisos y posibilidad de retrocontrol;

— un sitio alejado, provisto de un sistema de cámaras tridimensionales y de manipuladores precisos y controlables, provistos de sistemas que permitan propagar informaciones para el retrocontrol.

El cirujano podría entonces operar a partir de la estación de trabajo.

Existe un proyecto en curso de desarrollo de telecirugía en cirugía de los senos de la cara que se vale de Internet para la transferencia de informaciones [80].

La explotación de Internet puede permitir también consultar bases de datos anatómicos, radiológicos e histológicos de referencia y compararlos con los datos de los pacientes.

La robótica es pues, para algunos autores, la evolución lógica y tiene por objetivo el asegurar la precisión predefinida [9, 19, 38, 50]. El interés de la robótica en otoneurocirugía no está claramente definido [59].

IMÁGENES PEROPERATORIAS [26, 31, 47, 66]

Representa una alternativa o un complemento a la utilización de las imágenes preoperatorias ya que puede realizarse acoplamiento de las imágenes virtuales y quirúrgicas. La RM tiene la ventaja respecto al escáner de no producir irradiación y de permitir una mejor definición hística, pero necesita modificaciones del entorno quirúrgico (instrumentos y material de reanimación no ferromagnéticos). El acceso al paciente es difícil para el cirujano y el anestesista, cualquiera que sea la técnica de diagnóstico por imágenes: escáner móvil o RM abierta.

En tanto que complemento, permite un retrocontrol más preciso que la sola supervisión visual del cirujano (realineamiento del espacio quirúrgico y del espacio virtual preoperatorio, verificación de la colocación de un implante, evaluación de la resección). La pesadez, la duración relativamente larga de la adquisición de las imágenes así como el coste directo e indirecto (material compatible) de estas tecnologías limitan actualmente su utilización. A largo plazo, las imágenes peroperatorias reemplazarán probablemente los sistemas de localización.

Conclusión

La base del cráneo presenta marcas anatómicas habitualmente óseas. La cirugía de la base del cráneo afecta lesiones de geometría compleja pero poco móviles en estructuras principalmente óseas, bien visibles por escáner. Es pues concebible la utilización peroperatoria de las imágenes preoperatorias como ayuda a la localización. Esta utilización debe poder integrarse entre el arsenal diagnóstico y terapéutico quirúrgico.

No se ha descrito ningún efecto yatrógeno propio de estos sistemas y algunos tienen una precisión del orden del milímetro. Los conceptos de cirugía de carácter invasivo reducido y de cirugía asistida por ordenador deben permitir mejorar el tratamiento de la patología que afecta a la base del cráneo y así la calidad de vida de los pacientes.

Persiste, no obstante, la necesidad de evaluación de las causas de morbilidad de la cirugía de la base del cráneo y del aporte de la informática en su reducción después de evaluar las necesidades de precisión en función de las patologías y de efectuar un balance entre estas necesidades y las consecuencias del aumento de la precisión (coste directo e indirecto, irradiación eventual).

El análisis de la relación coste-eficacia de estas nuevas tecnologías sobre la morbilidad previa no está aún establecido.

La cirugía asistida por ordenador no debe llenar vacíos, desarrollarse en detrimento de la enseñanza o sustituir el aprendizaje de los irremplazables conocimientos anatómicos y de las técnicas quirúrgicas, sino completarlos. Las técnicas quirúrgicas se adaptarán probablemente a estos localizadores virtuales, incluso a nuevos datos peroperatorios. Estas informaciones completarán la percepción del cirujano. El objetivo no es guiar ciegamente sino asistir al cirujano en sus decisiones de planificación preoperatoria, de disección peroperatoria y de supervisión postoperatoria.

Cualquier referencia a este artículo debe incluir la mención del artículo original: Braun F, Serrano E et Fraysse B. Chirurgie assistée par ordinateur en oto-rhino-laryngologie (voies d'abords du rocher et techniques endonasales). Encycl Méd Chir (Editions Scientifiques et Médicales Elsevier SAS, Paris, tous droits réservés), Techniques chirurgicales - Tête et cou, 46-545, 1999, 10 p.

Bibliografía

[1] Adams L, Knepper A, Krybus W, Meyer-Ebercht D, Pfeifer G, Ruger R et al. Orientation aid for head and neck surgeons. *Innov Tech Biol Med* 1992 ; 13 : 409-424

[2] Alexander III, Cooy H, VanHerk M, Schwartz M, Barnes P, Tarbell N et al. Magnetic resonance image-directed stereotactic neurosurgery: use of image fusion with computerized tomography to enhance spatial accuracy. *J Neurosurg* 1995 ; 83 : 271-276

[3] Altobelli DE, Kikinis R, Mulliken JB, Cline H, Lorensen W, Jolesz F. Computer-assisted three-dimensional planning in craniofacial surgery. *Plast Reconstr Surg* 1993 ; 92 : 576-585

[4] Anon JB. Computer-aided endoscopic sinus surgery. *Laryngoscope* 1998 ; 108 : 949-961

[5] Anon JB, Lipman SP, Oppenheim D, Halt RA. Computer-assisted endoscopic sinus surgery. *Laryngoscope* 1994 ; 104 : 901-905

[6] Anon JB, Rontal M, Zinreich J. Computer-assisted endoscopic sinus surgery - current experience and future developments. *Otolaryngol Head Neck Surg* 1995 ; 6 : 163-170

[7] Barnett GH, Kormos DW, Steiner CP, Weisenberger J. Intraoperative localization using an armless, frameless stereotactic wand. *J Neurosurg* 1993 ; 78 : 510-514

[8] Barnett GH, Kormos DW, Steiner CP, Weisenberger J. Use of a frameless, armless stereotactic wand for brain tumor localization with two-dimensional and three-dimensional neuroimaging. *Neurosurgery* 1993 ; 33 : 674-678

[9] Benabid AL, Lavallee S, Hoffmann D, Cinquin P, Demongeot J, Danel F. Potential use of robots in endoscopic neurosurgery. *Acta Neurochir [suppl]* 1992 ; 54 : 93-97

[10] Braun F. Chirurgie assistée par ordinateur : principes généraux, application à la base du crâne. [thèse]. Université Paul-Sabatier-Toulouse III. 1997 : 1-131

[11] Braun F, Fraysse B. Computer-assisted surgery in the treatment of acoustic neuroma. In : Filipo RBarbara M eds. Acoustic neuroma: trends and controversies. The Hague: Kugler Publications, 1999 : 153-168

[12] Bucholz RD, Ho HW, Rubin JP. Variables affecting the accuracy of stereotactic localization using computerized tomography. *J Neurosurg* 1993 ; 79 : 667-673

[13] Bucholz RD, Smith KR. A comparison of sonic digitizers versus light emitting diode-based localization. Interactive image-guided neurosurgery. American Association of Neurological Surgeons Press, 1993 ; chap 16 : 179-200

[14] Bumpous JM, Curtin HD, Prokopakis EP, Janecka IP. Applications of image-guided navigation in the middle cranial fossa: an anatomic study. *Skull Base Surg* 1996 ; 6 : 187-190

[15] Carini S, Calcagno E, Tortori-Donati P, Andreussi L. A new model for non-invasive, reproductible fixation of a stereotaxic frame using an orthodontic resin plate. *Acta Neurochir* 1992 ; 118 : 159-161

[16] Carney AS, Patel N, Baldwin DL, Coakham HB, Sandeman DR. Intraoperative image guidance in otolaryngology: the use of the ISG viewing wand. *J Laryngol Otol* 1996 ; 110 : 322-327

[17] Carrau RL, Curtin HD, Snyderman CH, Bumpous J, Stechison M. Practical applications of image-guided navigation during anterior craniofacial resection. *Skull Base Surg* 1995 ; 5 : 51-55

[18] Carrau RL, Snyderman CH, Curtin HB, Weissman JL. Computer-assisted frontal sinusotomy. *Otolaryngol Head Neck Surg* 1994 ; 111 : 727-732

[19] Cinquin PH. Gestes médico-chirurgicaux assistés par ordinateur. *Ann Radiol* 1993 ; 36 : 386-406

[20] Colchester A, Zhao J, Henri C, Evans RL, Roberts P, Maitland N et al. Craniotomy simulation and guidance using a stereo video based tracking system. *Int Soc Optic Engineer* 1994 ; 2359 : 541-551

[21] Colchester AC, Zhao J, Holton-Tainter KS, Henri CH, Maitland N, Roberts PT et al. Development and preliminary evaluation of VISLAN, a surgical planning and guidance system using intra-operative video imaging. *Med Image Anal* 1996 ; 1 : 73-90

[22] Cuchet E. Stéréotaxie sans cadre, application à la neurochirurgie et à la radiothérapie. [thèse]. Université Paris VI. 1996

[23] Dobrzeniecki AB, Solvsten-Sorensen M, Frisch T, Nielsen M, Andersen JR, Larsen P. The virtual ear: a computer based system for simulating otological surgery. In : Lemke HU, Vannier MW, Inamura K, Farman AG eds. Proceedings of the CAR 98. Paris, 1998 : 759

[24] Drake JM, Prudencio J, Holowka S, Rutka JT, Hoffman HJ, Humphreys RB. Frameless stereotaxy in children. *Pediatr Neurosurg* 1994 ; 20 : 152-159

[25] Drake JM, Rutka JT, Hoffman HJ. ISG viewing Wand system. *Neurosurgery* 1994 ; 34 : 1094-1097

[26] Drobnitzky M, Lenz G, Kunze S, Fahlbusch R. Intraoperative MR-Imaging during neurosurgery. In : Lemke HU, Vannier MW, Inamura K, Farman AG eds. Proceedings of the CAR 96. Paris, 1996 : 729-732

[27] Dujovny M, Ausman J, Charbel F, Brunner D, Alp S, Goldberg A. Carl ZEISS MKM System [abstract]. Joint international congress on minimally invasive techniques in neurosurgery and otolaryngology. Pittsburgh, 1995 : 17

[28] Fernandez PM, Zamorano L, Nolte L, Zhaowei J, Majeed K, Diaz F. Interactive Image Guidance in skull base surgery using an opto-electronic device. *Skull Base Surg* 1997 ; 7 : 15-21

[29] Ferretti G, Knoplioch J, Coulomb M, Brambilla C, Cinquin P. Reconstruction 3D endoluminale de l'arbre trachéo-bronchique (bronchoscopie virtuelle). *J Radiol* 1995 ; 76 : 531-534

[30] Fishman EK, Magid D, Ney DR, Chaney EL, Pizer S, Rosenman JG et al. Three-dimensional imaging. *Radiology* 1991 ; 181 : 321-337

[31] Fried MP, Hsu L, Topulos GP, Jolesz FA. Image-guided surgery in a new magnetic resonance suite: preclinical considerations. *Laryngoscope* 1996 ; 106 : 411-417

[32] Friets EM, Strohbehn JW, Hatch JF, Roberts DW. A frameless stereotaxic operating microscope for neurosurgery. *IEEE Trans Biomed Engineer* 1989 ; 36 : 608-617

[33] Fuchs M, Wischmann HA, Neumann A, Weese J, Zylka W, Sabczynski J et al. Accuracy analysis for image-guided neurosurgery using fiducial skin markers, 3D CT imaging, and an optical localizer system. In : Lemke HU, Vannier MW, Inamura K, Farman AG eds. Proceedings of the CAR 96. Paris, 1996 : 770-775

[34] Galloway RL, Maciunas RJ, Edwards CA. Interactive image-guided neurosurgery. *IEEE Trans Biomed Engineer* 1992 ; 39 : 1226-1231

[35] Garcia Ibanez E, GarciaIbanez JL. Middle fossa vestibular neurectomy: a report of 373 cases. *Otolaryngol Head Neck Surg* 1988 ; 88 : 486-490

[36] Gilani S, Norbasch AM, Ringl H, Rubin GD, Napel S, Terris DJ. Virtual endoscopy of the paranasal sinuses using perspective volume rendered helical sinus computed tomography. *Laryngoscope* 1997 ; 107 : 25-29

[37] Gill SS, Thomas DG, Warrington AP, Brada M. Relocable frame for stereotaxic external beam radiotherapy. *Int J Radiat Oncol Biol Phys* 1991 ; 20 : 599-603

[38] Goldman HW, Aita AL. Early experience with image guided integrated robotically controlled stereotactic microsurgical system [abstract]. Joint international congress on minimally invasive techniques in neurosurgery and otolaryngology, Pittsburgh, 1995 : 25

[39] Goldsmith MM, Bucholz RD, Smith KR, Nitsche N. Clinical applications of frameless stereotactic devices in neurotology: preliminary report. *Am J Otol* 1995 ; 16 : 475-479

[40] Golfinos JG, Fitzpatrick BC, Smith LR, Spetzler RF. Clinical use of a frameless stereotactic arm: results of 325 cases. *J Neurosurg* 1995 ; 83 : 197-205

[41] Grampp S, Solar P, Rodinger S, Gsellmann B, Truppe M. In vitro accuracy of a computer-aided surgical navigation system. In : Lemke HU, Vannier MW, Inamura K, Farman AG eds. Proceedings of the CAR 96. Paris, 1996 : 682-685

[42] Gropl A, Gunther T, Hesser J, Manner R, Messer H, Poliwoda C et al. Planning and controlling minimal invasive operations by real-time direct volume rendering. In : Lemke HU, Vannier MW, Inamura K, Farman AG eds. Proceedings of the CAR 96. Paris, 1996 : 237-242

[43] Guthrie BL, Adler JR. computer-assisted preoperative planning, interactive surgery, and frameless stereotaxy. *Clin Neurosurg* 1992 ; 38 : 112-131

[44] Hassfeld ST, Zoller J, Wirtz CR, Knauth M, Muhling J. Intraoperative navigation in maxillofacial surgery-clinical experiences, demands and developtments. In : Lemke HU, Vannier MW, Inamura K, Farman AG eds. Proceedings of the CAR 96. Paris, 1996 : 739-744

[45] Hauser R, Westermann B, Probst R. Noninvasive tracking of patient's head movements during computer-assisted intranasal microscopic surgery. *Laryngoscope* 1997 ; 107 : 491-499

[46] House WF, Shelton C. Middle fossa approach for acoustic tumor removal. *Otolaryngol Clin North Am* 1992 ; 25 : 347-359

[47] Jolesz FA, Blumenfeld M. Interventional use of magnetic resonance imaging. *Magn Reson Q* 1994 ; 10 : 85-96

[48] Kandel EI, Schavinsky YV. Stereotacxic apparatus and operations in Russia in the 19th century. *J Neurosurg* 1972 ; 37 : 407-411

[49] Kato A, Yoschimine T, Hayakawa T, Tomita Y, Ikeda T, Mitomo M et al. A frameless, armless navigational system for computer-assisted neurosurgery. *J Neurosurg* 1991 ; 74 : 845-849

[50] Kavanagh KT. Applications of image-directed robotics in otolaryngologic surgery. *Laryngoscope* 1994 ; 104 : 283-292

[51] Klimek L, Mosges R, Bartsh M. ENT Surgery. In : Lemke HURhodes MLJaffe CCFelix R eds. Proceedings of the CAR 91. Berlin : Springer Verlag, 1991 : 358-361

[52] Klimek L, Wenzel M, Mösges R. Computer-assisted orbital surgery. *Ophthalmic Surg* 1993 ; 24 : 411-417

[53] Koivukangas J, Louhisalmi Y, Alakuijala J, Oidarinen J. Ultrasound-controlled neuronavigator-guided brain surgery. *J Neurosurg* 1993 ; 79 : 36-42

[54] Kondziolka D, Dempsey PK, Lunsford D, Kestls JR, Dolan EJ, Kanal E et al. A comparison between MRI and CT for stereotactic coordinate determination. *Neurosurgery* 1992 ; 30 : 402-406

[55] Kuppersmith RB, Johnston R, Jones SB, Jenkins HA. Virtual reality surgical simulation and otolaryngology. *Arch Otolaryngol Head Neck Surg* 1996 ; 122 : 1297-1298

[56] Laitinen LV, Liliequist B, Fagerlund M, Eriksson AT, Cand M. An adapter for CT-guided stereotaxis. *Surg Neurol* 1985 ; 23 : 559-566

[57] Lang J. Clinical anatomy of the posterior cranial fossa and its foramina. Stuttgart : Thieme, 1991

[58] Lavallee S, Cinquin PH, Szeliski R, Peria O, Hamadey A, Champleboux G et al. Building a hybrid patient's model for augmented reality in surgery: a registration problem. *Comput Biol Med* 1995 ; 25 : 149-164

[59] Lewis JT, Galloway RL. A-Mode ultrasonic detection of subcutaneous fiducial markers for image - physical space registration. Proceedings 14th international conference of IEEE EMBS, Paris, 1992 ; 1061-1062

[60] Maciunas RJ. An independent application accuracy evaluation of steroetactif frame systems. Proceeding of the meeting of the american society for steretactic and functional neurosurgery, 1991 : 103-107

[61] Marsh JL. Computer assisted imaging. In : Lemke HU, Vannier MW, Inamura K, Farman AG eds. Proceedings of the CAR 96. Paris, 1996 : 8-10

[62] McAdams HP, Shahidi R, Argiro V, Chotas H, Kurylo W, Tapson V. Clinical evaluation of perspective surface and volume rendering techniques for performing virtual bronchoscopy. In : Lemke HU, Vannier MW, Inamura K, Farman AG eds. Proceedings of the CAR 96. Paris, 1996 : 73-78

[63] Metson R, Richard E, Cosenza M. A comparison of image guidance systems for sinus surgery. *Laryngoscope* 1998 ; 108 : 1164-1170

[64] Mösges R, Klimek L. Computer-assisted surgery of the paranasal sinuses. *J Otolaryngol* 1993 ; 22 : 69-71

[65] Mösges R, Schlöndorff G. A new imaging method for intraoperative therapy control in skull-base surgery. *Neurosurg Rev* 1998 ; 11 : 245-247

[66] Okudera H, Takemae T, Kobayaschi S. Intraoperative computed tomographic scanning during transsphenoidal surgery: technical note. *Neurosurgery* 1993 ; 32 : 1041-1043

[67] Pelizzari CA, Chen GT, Spelbring DR, Weichselbaum R, Chen CH. Accurate three-dimensional registration of CT, PET, and/or MR images of the brain. *J Comput Assist Tomogr* 1989 ; 13 : 20-26

[68] Rheims DM, Pflug L. OCAS (Optic and Computer Aided Surgery). *Ann Chir Plast Esthét* 1994 ; 39 : 772-776

[69] Roberts DW, Nakajima T, Brodwater B, Pavlidis J, Friets EM, Fagan E et al. Further development and clinical application of the stereotactiv operating microscope. *Stereotact Funct Neurosurg* 1992 ; 58 : 114-117

[70] Robinson JR, Golfinos JG, Spetzler RF. Skull base tumor, a critical appraisal and clinical series employing image guidance. *Neurosurg Clin North Am* 1996 ; 7 : 297-311

[71] Roth M, Lanza DC, Zinreich J, Yousem D, Scanlan KA, Kennedy D. Advantages and disadvantages of three-dimensional computed tomography intraoperative localization for functional endoscopic sinus surgery. *Laryngoscope* 1995 ; 105 : 1279-1286

[72] Rousseau J, Clarysse P, Gibon D, Blond S, Bradai N, Marchandise X. A frameless method for 3D MRI and CT-guided stereotactic localization. *Eur Radiol* 1992 ; 2 : 35-41

[73] Sandeman DR, Patel N, Chandler C, Nelson RJ, Coakham HB, Griffith HB. Advances in image-directed neurosurgery: preliminary experience with the ISG viewing Wand compared with the Leksell G frame. *Br J Neurosurg* 1994 ; 8 : 529-544

[74] Satava RM. Virtual reality, telesurgery, and the new world order of medicine. *J Image Guided Surg* 1995 ; 1 : 12-16

[75] Schad L, Lott S, Schmitt F, Sturm V, Lorenz WJ. Correction of spatial distortion in MR Imaging: a prerequisite for accurate stereotaxy. *J Comput Assist Tomogr* 1987 ; 11 : 499-505

[76] Smith KR, Frank KJ, Bucholz RD. The neurostation TM: a highly accurate, minimally invasive solution to frameless stereotactic neurosurgery. *Comput Med Imaging Graph* 1994 ; 18 : 247-256

[77] Suzuki N, Takatsu A, Hattori A, Kawakami K. A three-dimensional human model with anatomical surface information on organs for educational use. In : Lemke HU, Vannier MW, Inamura K, Farman AG eds. Proceedings of the CAR 96. Paris, 1996 : 351-354

[78] Tan K, Grzeszczuk R, Levin DN, Pelizzari CA, Chen GT, Erickson RK et al. A frameless stereotactic approach to neurosurgical planning based on retrospective patient-image registration. *J Neurosurg* 1993 ; 79 : 296-303

[79] Taylor RH, Paul HA, Cutting CB, Mittelstadt B, Hanson W, Kazanzides P et al. Augmentation of human precision in computer-Integrated surgery. *Innov Tech Biol Med* 1992 ; 13 : 451-467

[80] Truppe M, Freysinger W, Thumfart GA. Teleassisted stereotactic endoscopic surgery. In : Lemke HU, Vannier MW, Inamura K, Farman AG eds. Proceedings of the CAR 96. Paris, 1996 : 686-692

[81] Van DenElsen PA, Pol EF, Viergever MA. Medical image matching - A review with classification. *IEEE Engineer Med Biol* 1993 ; 26-39

[82] Vannier MW, Marsh JL. Three dimensional imaging, surgical planning, and image-guided therapy. *Radiol Clin North Am* 1996 ; 34 : 545-563

[83] Westermann B, Trippel M, Reinhardt H. Optically-navigable operating microscope for image-guided surgery. *Minim Invas Neurosurg* 1995 ; 38 : 112-116

[84] Zamorano L, Dujovny M, Malik G, Mehta B, Yakar D. Factors affecting measurements in computed-tomography-guided stereotactic procedures. *Appl Neurophysiol* 1987 ; 50 : 53-56

[85] Zinreich J, Tebo SA, Long D, Rem H, Mattox D, Loury ME et al. Frameless steroetaxic integration of CT imaging data: accuracy and initial applications. *Radiology* 1993 ; 188 : 735-742